




OsteoBiol[®]
by TecnoSS

Derma


КСЕНОГЕННЫЙ ТРАНСПЛАНТАТ
ДЛЯ АУГМЕНТАЦИИ МЯГКИХ ТКАНЕЙ
Бесклеточный дермальный матрикс

НАУКА О РЕГЕНЕРАЦИИ

ВДОХНОВЕНИЕ ОТ ПРИРОДЫ



Ксеногенный трансплантат для аугментации мягких тканей



ХАРАКТЕРИСТИКИ

Изготовленные из тканей дермы свиного происхождения благодаря своей эксклюзивной технологии производства Tecross, мембраны Derma постепенно интегрируются с аутологичными мягкими тканями. Их плотная консистенция и способность противостоять деформации обеспечивают превосходную стабилизацию и длительную защиту подлежащего костного трансплантата, особенно при проведении обширных реконструктивных вмешательств. Кроме этого, мембраны Derma являются опорой для роста эпителиальной ткани, и благодаря своим барьерным свойствам, предотвращают ее инвагинацию.

своим барьерным свойствам, предотвращают ее инвагинацию.

ОСОБЕННОСТИ РАБОТЫ С МАТЕРИАЛОМ

Мембране Derma с помощью ножниц придают желаемую форму и размеры, после чего ее увлажняют, поместив на 5 минут в стерильный физиологический раствор комнатной температуры. После того, как мембрана приобретет необходимую пластичность, ее адаптируют к участку аугментации. Рекомендуются всегда заранее формировать мягкотканый «карман» с помощью элеватора для того, чтобы стабилизировать мембрану в нужном положении после наложения швов на операционную рану.

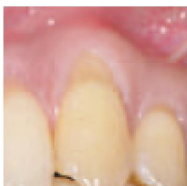КЛИНИЧЕСКИЕ ПОКАЗАНИЯ

Защита костного трансплантата. Мембрана Derma является резорбируемым коллагеновым барьером, который защищает и стабилизирует костнопластический материал. Благодаря своей способности прекрасно интегрироваться с аутологичными мягкими тканями, только при этих специфических показаниях она может быть использована при открытом заживлении ран.

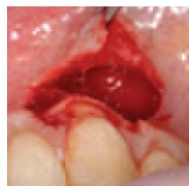Улучшение состояния мягких тканей. Если вокруг зубов или имплантатов имеется узкая полоска кератинизированной десны, то для улучшения ее качества, как альтернатива соединительнотканному трансплантату, может быть использована мембрана Derma.

Рецессии десны. Чтобы избежать дискомфорта и болезненности, которые сопровождают процедуру забора соединительнотканного трансплантата, умеренные рецессии десны могут быть устранены с помощью мембраны Derma. Для того чтобы избежать обнажения поверхности мембраны, рекомендуется полностью закрывать ее коронально-смещенным мягкотканым лоскутом. Смоделированная правильным образом, мембрана Derma (со скругленными краями) также может быть использована при проведении туннельной методики.

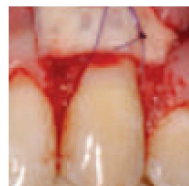Dr. Magda Mensi



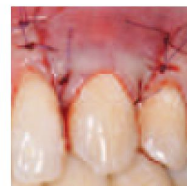Рецессия десны I класса по Миллеру



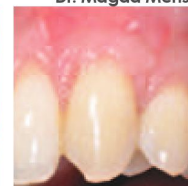Расщепленный лоскут



Мембрана уложена на место



Коронально-смещенный лоскут



Заживление через 4 недели

Описание
Свиная дерма

Коллаген
Сохранен

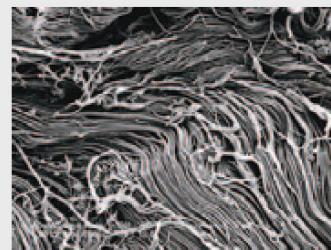
Характеристика
Высушенная мембрана

Состав
100% дерма

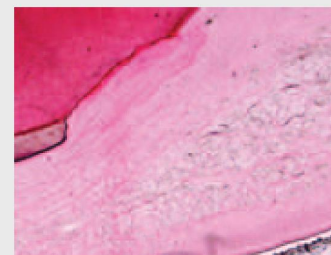Толщина
Тонкая: 0,8 мм - 1,0 мм
Стандартная: 1,8 мм - 2,0 мм

Примерное время резорбции
Тонкая: ≈ 3 месяца
Стандартная: ≈ 4 месяца

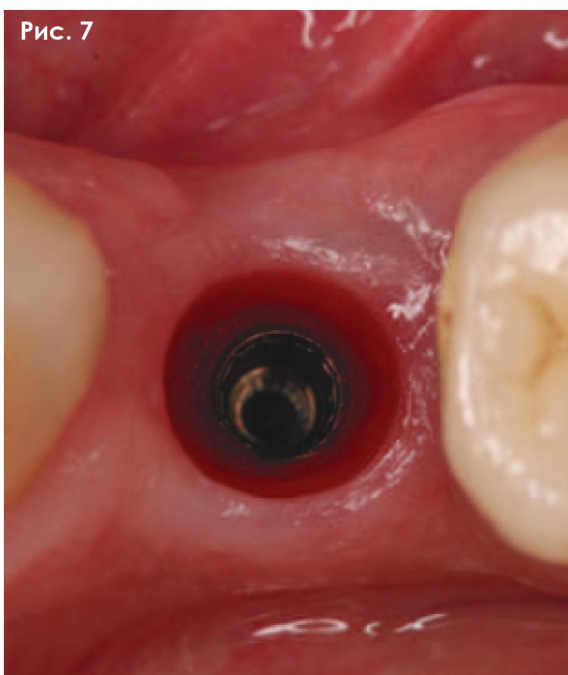
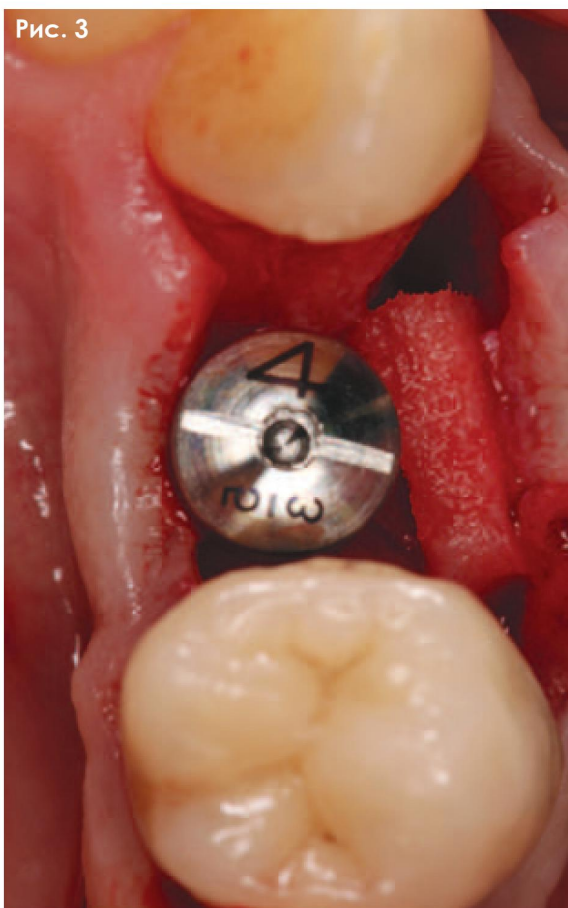
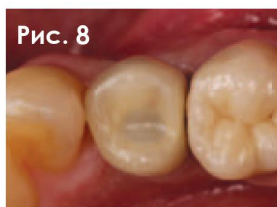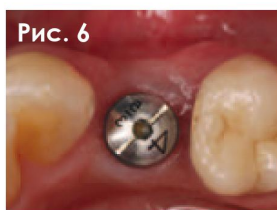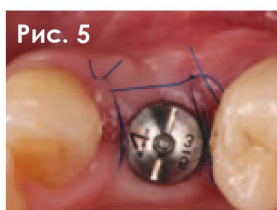
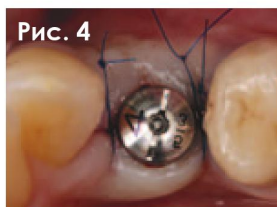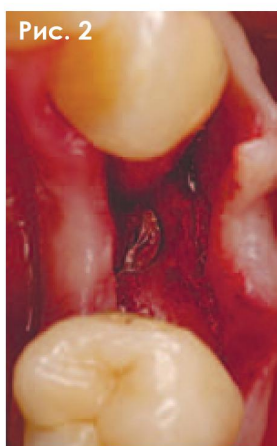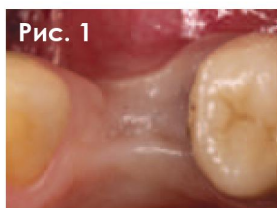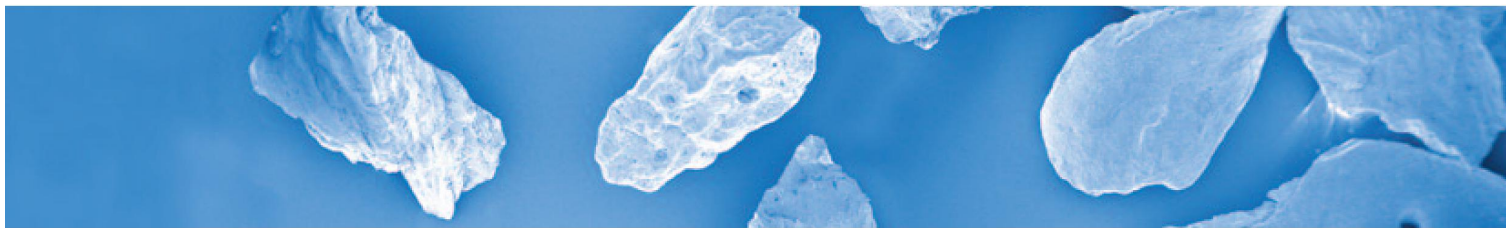
Форма выпуска
Тонкая: 25x25 мм
Стандартная: 7x5 мм, 15x5 мм, 30x30 мм



Сканирующая электронная микрофотография коллагеновых волокон мембраны Derma. Dr. Kai R. Fischer, отделение пародонтологии Университета Witten/Herdecke, Германия



Биопсия границы раздела между слизистой оболочкой и десной через 4 месяца. Отсутствуют признаки воспаления, как и ожидалось, сохранена толщина лоскута. Тонкие черные линии являются остатками мембраны Derma. Окрашивание гематоксилин-эозином. Увеличение x20. Prof. Ulf Nannmark и Prof. Stefan Fickl



КЛИНИЧЕСКИЙ СЛУЧАЙ

Увеличение объема мягких тканей во время выполнения второго этапа имплантации

Пол: Женский | Возраст: 65 лет

Рис. 1 Хорошо виден дефицит объема мягких тканей перед началом второго этапа имплантации.

Рис. 2 Имплантат обнажают с помощью разреза по альвеолярному гребню.

Рис. 3 На щечной поверхности альвеолярного отростка формируют слизистый карман, в который затем помещают мембрану Derma.

Рис. 4 Для ушивания тканей вокруг формирователя десны применяют два двойных узловых шва.

Рис. 5 Состояние спустя 7 дней после операции. Заживление происходит без осложнений.

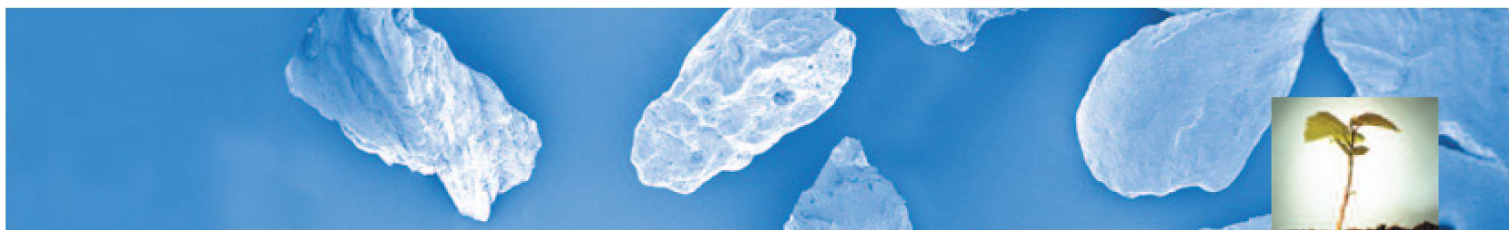
Рис. 6 На этапе получения финального оттиска хорошо виден увеличенный объем мягких тканей.

Рис. 7 Вид со стороны окклюзионной поверхности, демонстрирующий, что дермальная матрица полностью интегрировалась с окружающими тканями.

Рис. 8 На имплантате установлена постоянная коронка с винтовой фиксацией.

Клинический случай предоставлен:
Prof Stefan Fickl, адъюнкт-профессор,
департамент пародонтологии,
Университет Julius-Maximilians, Würzburg,
Германия

Использованные материалы:
OsteoBio® Derma



Прекрасные клинические результаты

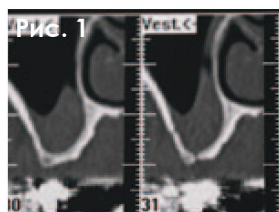


Рис. 1

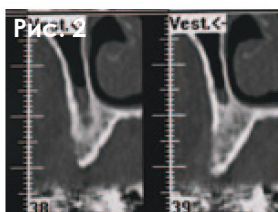


Рис. 2

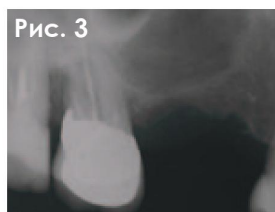

Рис. 3

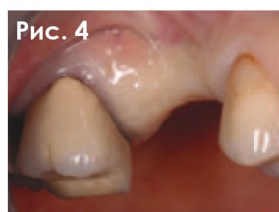

Рис. 4

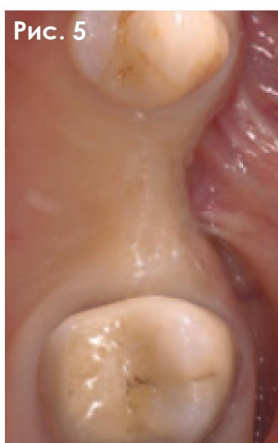

Рис. 5

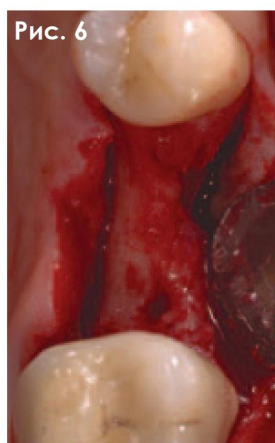

Рис. 6

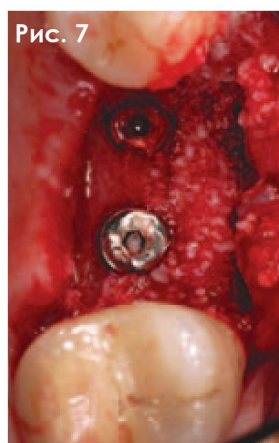


Рис. 7

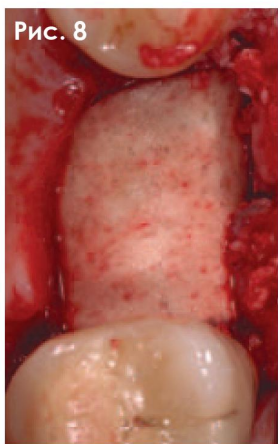


Рис. 8

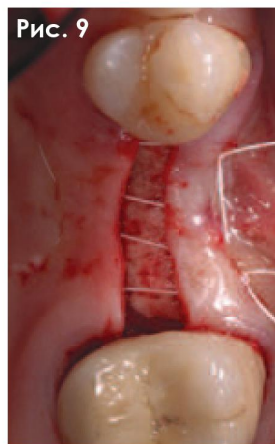


Рис. 9

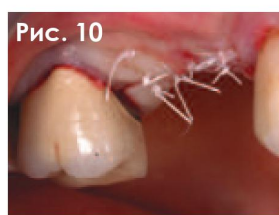

Рис. 10

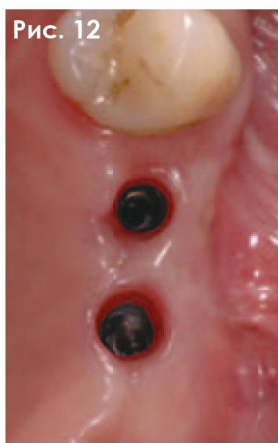

Рис. 12

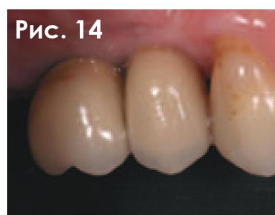

Рис. 14

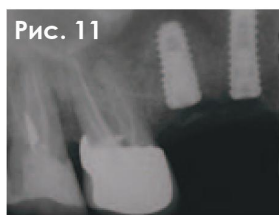

Рис. 11

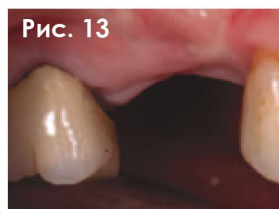

Рис. 13

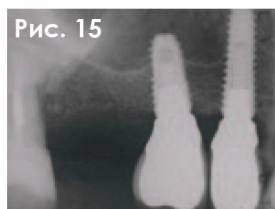


Рис. 15

КЛИНИЧЕСКИЙ СЛУЧАЙ

Горизонтальная и вертикальная аугментация с помощью костного трансплантата и мембраны Derma

Пол: Женский | Возраст: 55 лет

Рис. 1 Данные КТ-исследования перед операцией.

Рис. 2 Данные КТ-исследования перед операцией.

Рис. 3 Данные рентгенологического исследования перед операцией.

Рис. 4 Клиническая ситуация.

Рис. 5 Вид со стороны окклюзионной поверхности.

Рис. 6 Анатомия костной ткани.

Рис. 7 Имплантаты установлены, проведена аугментация костной ткани с помощью материала mp3.

Рис. 8 Уложена мембрана OsteoBio Derma.

Рис. 9 Наложен горизонтальный матрастный шов.

Рис. 10 Ушитые лоскуты.

Рис. 11 Рентгенологическое обследование после операции.

Рис. 12 Состояние мягких тканей, окружающих имплантат, через 12 месяцев после операции.

Рис. 13 Вид со стороны вестибулярной поверхности.

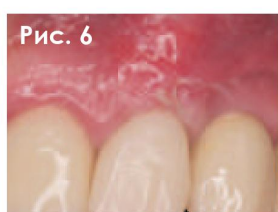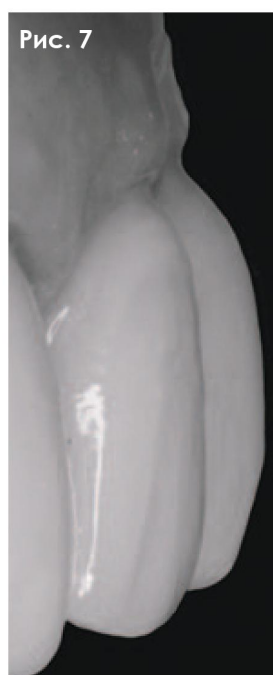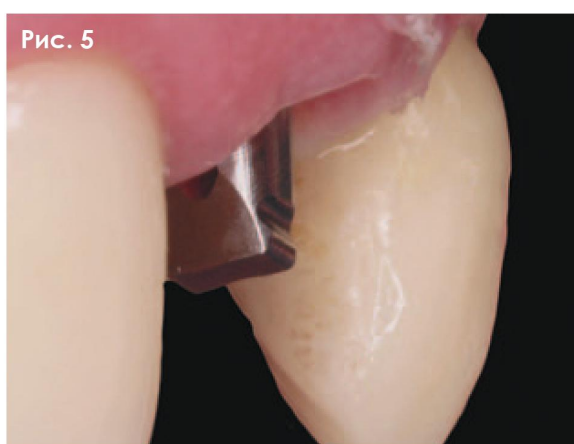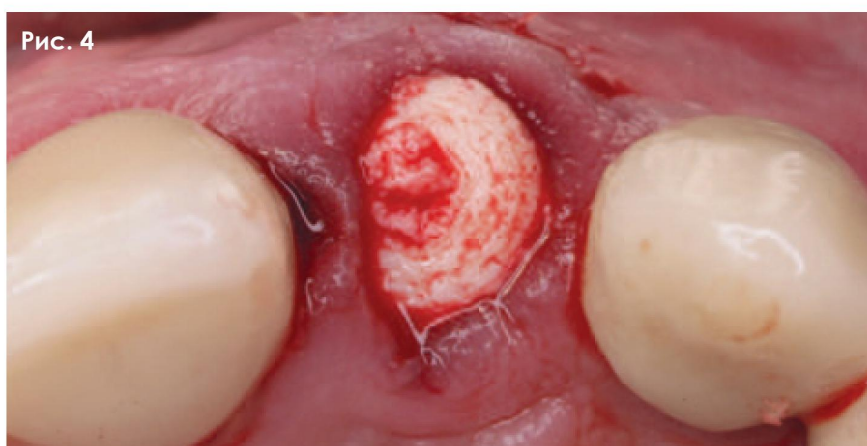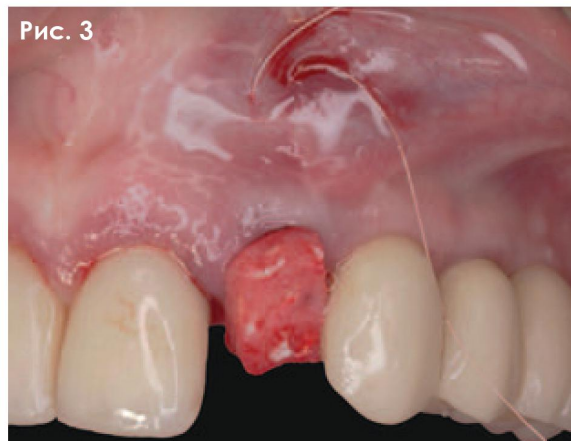
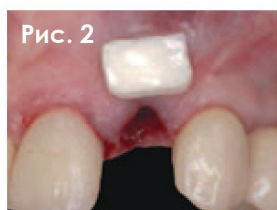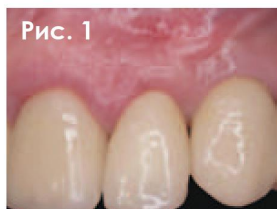Рис. 14 Одиночные коронки.

Рис. 15 Контрольное рентгенологическое обследование.

Клинический случай предоставлен: Dr Roberto Rossi DDS, MScD, частная практика, Genova, Италия. Клинический адъюнкт-профессор, департамент пародонтологии, Университет "Sapienza", Рим, Италия.

Использованные материалы:

OsteoBio® Derma
OsteoBio® mp3®



КЛИНИЧЕСКИЙ СЛУЧАЙ

Одновременное удаление зуба и имплантация в эстетической зоне с модификацией биотипа десны с помощью мембраны Derma

Пол: Женский | Возраст: 60 лет

Рис. 1 Состояние до начала лечения. У пациентки вертикальный перелом зуба 2.2.

Рис. 2 После atraumatic удаления зуба была проведена остеотомия с целью 3D позиционирования имплантата. Для коррекции дефектов мягких тканей применяется мембрана Derma необходимой формы и размера.

Рис. 3 После гидратации мембраны, ее укладывают в нужном положении, частично под мягкие ткани в качестве замещающей субстанции для соединительной ткани.

Рис. 4 Лунку удаленного зуба заполняют материалом Putty. На снимке хорошо видно изменение положения мягких тканей после внесения мембраны Derma.

Рис. 5 Формирование выпуклого профиля мягких тканей через 7 дней после операции. Заживление происходит без осложнений.

Рис. 6 Состояние через 15 дней после операции.

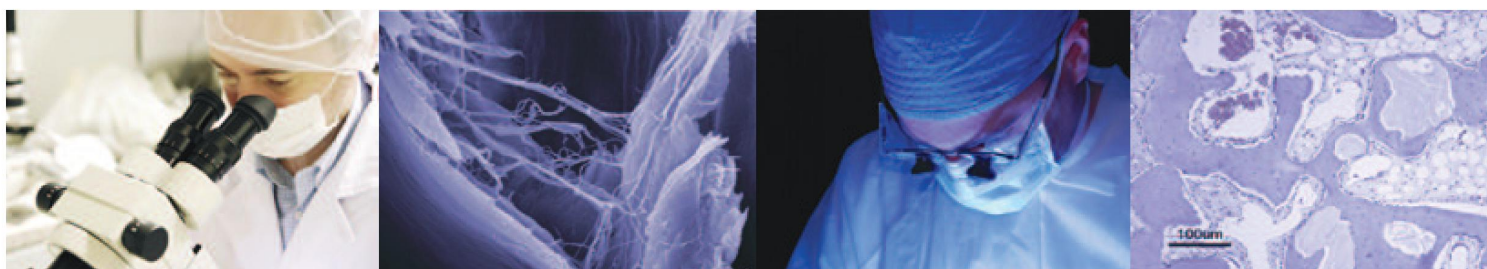
Рис. 7 Стабильность мягких тканей через 6 месяцев после фиксации постоянной коронки.

Клинический случай предоставлен:
Dr Antonio Murillo
Координатор по пародонтологии,
Университет Alfonso X, Мадрид, Испания.
Использованные материалы:
OsteoBio® Putty
OsteoBio® Derma

Derma

КСЕНОГЕННЫЙ ТРАНСПЛАНТАТ ДЛЯ АУГМЕНТАЦИИ МЯГКИХ ТКАНЕЙ

Бесклеточный дермальный матрикс



Tecnoss s.r.l. – это инновационная, активная на международном рынке компания, которая занимается разработкой, информационным сопровождением и производством ксеногенных биоматериалов высшего качества под торговыми марками Tecnoss и OsteoBiol.

Результатом 15-летних исследований стало запатентованное производство материалов, в ходе которого происходит нейтрализация антигенных компонентов и достигается биосовместимость. Естественный коллагеновый матрикс при этом сохраняется.

Продукция Tecnoss® отвечает высочайшим стандартам качества, таким как ISO 10993, ISO 13485 (уполномоченный орган сертификации TÜV Rheinland), 93/42/ЕЕС (уполномоченный орган СЕ 0373).